

Klassifikation von Spaltlampenbefunden

Ein praxisnahes Handbuch
für Kontaktlinsenanpasser

Neuaufgabe 2010 mit 254 Abbildungen und 22 Tabellen

Wolfgang Sickenberger

Professor für Optometrie und Physiologische Optik
an der Fachhochschule Jena, Studiengang Augenoptik

Inhalt

Geleitwort zur ersten Auflage 2001	6
Vorwort zur dritten Auflage	7
Vorwort zur zweiten Auflage	8
Vorwort zur ersten Auflage	9
Das Konzept in Kürze ...	15
Wie ist das Buch zu nutzen?	15
Graphikerklärungen:	16
DVD Hinweise:	16
I. Klassifizierungsgrundlagen	17
II. Befunde am vorderen Augenabschnitt	23
1. Tränenfilm	24
1.1 Tränenfilm-Aufbau (modifiziertes klassisches Tränenfilm-Modell)	25
1.1.1 Lipidschicht	25
1.1.2 Wässrige Schicht	26
1.1.3 Mucinschicht	26
1.1.4 Tabelle Zusammensetzung des Tränenfilms	26
1.2 Aufgaben des Tränenfilms	27
1.3 Methoden der Tränenfilmanalyse (Auswahl)	27
1.3.1 Übersicht	27
1.3.2 Quantitative Methoden	28
1.3.2.1 Schirmer-Test I, II	28
1.3.2.2 Tränenmeniskus	29
1.3.2.3 Verdünnungstest	30
1.3.2.4 Osmolaritätsmessung	30
1.3.3 Qualitative Methoden	33
1.3.3.1 Break Up Time (BUT) oder Tränenfilmaufreißzeit (TAZ)	33
1.3.3.2 Non Invasive Break Up Time (NIBUT)	35
1.3.3.3 Noninvasiv Keratographen – Break Up Time (NIK BUT)	36
1.3.3.4 Fließverhalten	37
1.3.3.5 Interferenz	38
1.3.4 Weitere Testverfahren	39
1.3.4.1 LIPCOF	39
1.3.4.2 Upper Lid Margin Epitheliopathie, ULMS (oder auch LWE genannt)	41
1.3.4.3 Subjektive Fragebögen zum „trockenen Auge“	42
1.4 Auswirkungen auf den Tränenfilm	43
1.4.1 Exogene Faktoren	43
1.4.2 Endogene Faktoren	45
1.5 Konsequenzen für die Materialauswahl	47

1.6	Trockenes Auge und Kontaktlinsen	48
1.6.1	Fallbeispiel: Trockenes Auge	49
1.6.2	Fallbeispiel: Trockenes Auge mit Punctum Plug (Verschluss des Tränenpünktchens)	50
2.	Allgemeiner Überblick	51
3.	Lider (Palpebrae)	52
3.1	Fallbeispiel: Lidrandentzündung (Blepharitis)	54
3.2	Fallbeispiel: Allergische Lidhautentzündung (Kontaktekzem) bei Pflegemittelunverträglichkeit	55
3.3	Fallbeispiel: Inkompletter Lidschluss	56
4.	Bindehaut (Konjunktiva)	57
4.1	Hyperämie	58
4.2	Papillen	61
4.3	Follikel	61
4.4	Bindehautschwellung (Chemosis)	64
4.5	Sekretion	64
4.6	Beispiele auftretender Erkrankungen und Degenerationen der Bindehaut	64
4.6.1	Fallbeispiel: Kontaktlinseninduzierte papilläre Konjunktivitis (CLIPC = Contact lens induced papillary conjunctivitis) der oberen tarsalen Bindehaut	65
4.6.2	Fallbeispiel: Keratoconjunctivitis epidemica (KCE)	66
4.6.3	Fallbeispiel: Mechanisch bedingte, kontaktlinseninduzierte Konjunktivitis	67
4.6.4	Fallbeispiel: Bindehautstippung durch Randdefekt an Hydrogellinse	68
4.6.5	Fallbeispiel: Lidspaltenfleck (Pinguecula)	69
4.6.6	Fallbeispiel: Flügelfell (Pterygium)	70
4.6.7	Fallbeispiel: Pigmentflecken (Naevi) der Bindehaut	71
4.6.8	Fallbeispiel: Hyposphagma	72
4.6.9	Fallbeispiel: Conjunctival Epithelial Fold (CEF)	73
5.	Hornhaut (Cornea)	74
5.1	Epithel	79
5.1.1	Stippen	80
5.1.1.1	Fallbeispiel: 3 Uhr/9 Uhr-Stippen	81
5.1.1.2	Fallbeispiel: Lokale Stippung im unteren Drittel der Hornhaut bei Austrocknung (Desiccation)	82
5.1.1.3	Fallbeispiel: Oberflächliche, diffuse Stippen	83
5.1.1.4	Fallbeispiel: Zentrale Stippen nach Festsitz einer formstabilen Kontaktlinse	84
5.1.1.5	Fallbeispiel: Tiefe diffuse Stippen nach toxischer Reaktion	85
5.1.1.6	Fallbeispiel: Solution Induced Corneal Staining (SICS)	86
5.1.2	Luftblasendellen (dimple veiling)	87
5.1.2.1	Fallbeispiel: Luftblasendellen	87
5.1.3	Mucin Balls	88
5.1.3.1	Fallbeispiel: Mucin Balls	88
5.1.4	Fremdkörperspuren	89
5.1.4.1	Fallbeispiel: Fremdkörperspuren unter formstabilen Kontaktlinsen	89

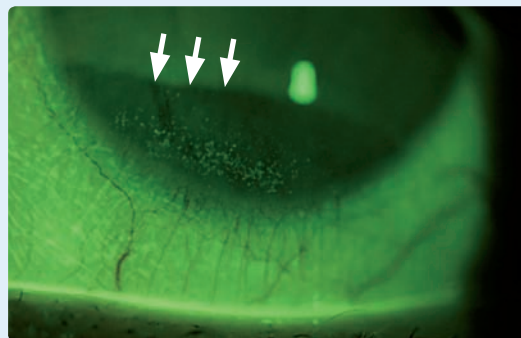
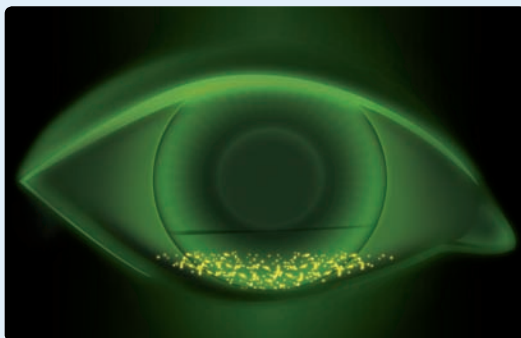
5.1.5	Superior Epithelial Arcuate Lesions (SEAL's)	90
5.1.5.1	Fallbeispiel: SEAL	90
5.1.6	Erosionen	91
5.1.6.1	Fallbeispiel: Erosion	91
5.1.7	Epithelödem	92
5.1.7.1	Fallbeispiel: Epithelödem	94
5.2	Stroma	95
5.2.1	Ödem	95
5.2.1.1	Fallbeispiel: Striae und Falten	98
5.2.1.2	Fallbeispiel: Stromaödem (CCC = Central corneal clouding)	99
5.2.2	Vaskularisationen/Neovaskularisationen	100
5.2.2.1	Fallbeispiel: Neovaskularisation	102
5.2.3	Infiltrate	103
5.2.3.1	Fallbeispiel: Steriles Infiltrat (AIK)	110
5.2.3.2	Fallbeispiel: Infiltrat (IK)	111
5.2.4	Hornhautulkus	112
5.2.4.1	Fallbeispiel: Hornhautulkus	113
5.2.5	Hornhautnarben	114
5.2.5.1	Fallbeispiel: Keratitis dendritica (Herpes-simplex-Virus-Keratitis)	114
5.2.5.2	Fallbeispiel: Narben nach Keratoconjunctivitis epidemica (KCE)	115
5.2.5.3	Fallbeispiel: Narben nach traumatischer Einwirkung	116
5.2.5.4	Fallbeispiel: Narben bei Keratokonus	117
5.2.5.5	Fallbeispiel: Narben bei Keratoplastik nach Keratokonus	118
5.3	Endothel	119
5.3.1	Polymegatismus – Polymorphismus	120
5.3.2	Endothelblebs	121
5.3.3	Cornea guttata	121
5.3.4	Präzipitate, Hornhau-trückflächenbeschläge (Endothelbeschläge)	122
5.3.4.1	Fallbeispiel: Präzipitate	123
6.	Vorderkammer	124
6.1	Methoden der Vorderkammerinspektion	125
6.1.1	Van Hericks Methode	125
6.1.2	Methoden nach Smith	127
7.	Iris (Regenbogenhaut)	131
8.	Augenlinse	132
8.1	Cataracta nuclearis („Kern-Katarakt“)	132
8.2	Cataracta subcapsularis posterior („hintere Schalen-trübung“)	133
8.3	Cataracta corticalis („Rinden-Katarakt“)	133
III.	Ablagerungen	135
1.	Erkennen von Ablagerungen	136
2.	Ablagerungen und deren Folgen	136
3.	Endogene Ablagerungen	137
3.1	Fallbeispiel: Lipidablagerungen	138

3.2	Fallbeispiel: Proteinablagerungen	139
3.3	Fallbeispiel: Mucinablagerungen	140
4.	Exogene Ablagerungen	141
4.1	Fallbeispiel: Kosmetikrückstände	141
4.2	Fallbeispiel: Verfärbungen des Kontaktlinsenmaterials	142
4.3	Fallbeispiel: Pilzbefall	143
4.4	Fallbeispiel: Metalleinlagerungen	144
5.	Fallbeispiel: Mischablagerungen – Jelly Bumps	146
6.	Tabelle der Ablagerungen im Überblick	147
IV. Anhang		149
1.	Vorgeschichte und Anamnesebogen für Kontaktlinsen-Interessenten*	150
2.	Nachbetreuungs-Protokoll	153
3.	Glossar aus den Bereichen Auge, Kontaktlinse, Pflege und Hygiene	154
5.	Fallbeschreibungsverzeichnis	168
6.	Abbildungsverzeichnis Übersicht über das verwendete Bildmaterial	176
7.	Tabellenverzeichnis Übersicht der Tabellen	183
8.	Weiterführende Literatur (Auswahl)	184
9.	Sachverzeichnis (Index)	186

3.3 Fallbeispiel: Inkompletter Lidschluss

Abb. 58:
Typische Abtrocknungszone bei inkomplettem Lidschluss (schematisch)

Abb. 59:
Stippen bei inkomplettem Lidschluss und „Black-line“-Erscheinung (weiße Pfeile)



Subjektive Befunde:

- Meist beschwerdefrei
- Gelegentliches Brennen im Verlaufe des Tages möglich

Objektive Befunde:

- Epithelläsionen (Stippen) im unteren Hornhaut-Drittel
- Kurze NIBUT-, BUT-Zeiten
- „Black-line“-Erscheinung (Grenze des Lidschlages)

Beschreibung:

- Ca. 15 % der Bevölkerung weist einen inkompletten Lidschlag auf. Im konkreten Fall wird der Lidschluss nur zu $\frac{3}{5}$ ausgeführt. Der maximal erreichte Lidschluss zeichnet sich durch die „Black-line“ ab.
- Klassifizierung kann in $\frac{1}{5}$ Schritten erfolgen.

Weiteres Vorgehen:

- Eine Kontaktlinsenanpassung ist möglich, jedoch sollten die Epithelläsionen dokumentiert werden
- Anfänglich engmaschige Nachkontrollen

4. Bindehaut (Konjunktiva)

Anatomie

Die drei Abschnitte der Bindehaut, die bulbäre Bindehaut (Konjunktiva bulbi), die tarsale Bindehaut (Konjunktiva tarsi) und die Bindehaut der Umschlagfalte (Fornix) werden wie folgt untersucht:

Die bulbäre Bindehaut kann im Bereich der Lidspalte mit diffuser Lichtquelle inspiziert werden. Hier ist auf Rötung (Hyperämie), Sekretion und Bindehautschwellung (Chemosis) zu achten. Weiterhin sollten Degenerationen, z. B. Pinguecula oder Pterygium aber auch Pigmentflecken (Naevi) dokumentiert werden.

Die tarsale Bindehaut und die Bindehaut der Umschlagfalte werden durch Herab- bzw. Heraufziehen des Unter- bzw. Oberlides beurteilt. Während dieses Vorgehens sollte der Klient nach oben bzw. nach unten blicken. Oftmals ist für die bessere Beurteilung ein Umschlagen (Ektropionieren) der Lider erforderlich. Auf Follikel, die sich besonders im unteren Fornix finden, und auf Papillen, die häufig bei Kontaktlinsenträger im oberen tarsalen Bindehautbereich erscheinen, ist zu achten. Bei temporalem Blick kann die Schleimhautfalte (Plica semilunaris) und die Karunkel beurteilt werden.

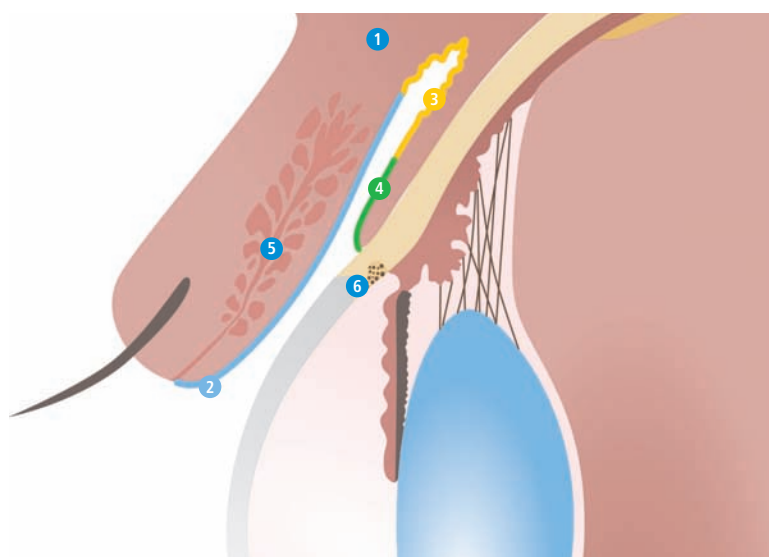


Abb. 60:
Anatomie der Bindehaut
(schematisch)

- 1 Oberlid
- 2 Tarsale Bindehaut
- 3 Umschlagfalte (Fornix)
- 4 Bulbäre Bindehaut
- 5 Meibom'sche Drüse
- 6 Übergang Bindehaut/
Hornhaut (Limbus)

Funktion

- Gleitschicht in Verbindung mit dem Tränenfilm
- Schutz gegen Infektionen durch Sekretion anti-mikrobieller Substanz
- Hohe Beweglichkeit des Augapfels wird gewährleistet

Auf die konjunktivalen Reaktionen, wie Hyperämie, Bindehautschwellung, Follikel, Papillen sowie die Sekretion wird im folgenden genauer eingegangen, da sie wertvolle Rückschlüsse auf den Ursprung möglicher Bindehautbefunde liefern können.

4.1 Hyperämie

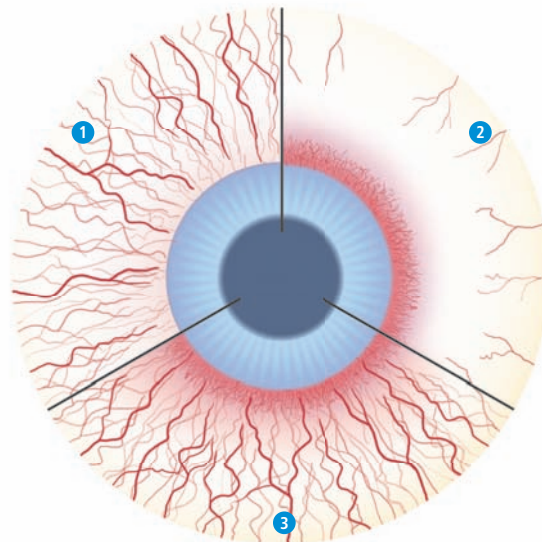
Besonders am Limbus kann es zu einer vermehrten Blutfülle der konjunktivalen Gefäße kommen. Ausmaß und Ort der gefüllten Blutgefäße (Injektionen) geben Hinweise auf die Art der Entzündung bzw. Irritationen.

Unterscheidung:

- 1 Konjunktivale Injektionen (verschiebliche, auf der Bindehaut verteilte Injektionen)
- 2 Ziliare Injektionen (nicht verschiebbare, dunkel gefärbte Injektionen bei Entzündungen tieferer Strukturen)
- 3 Gemischte Injektionen (konjunktival und ziliar zugleich)

Abb. 61:
Überblick Injektionen
(schematisch)

- 1 oberflächliche, konjunktivale Hyperaemie
- 2 tiefe, ziliare Hyperaemie
- 3 gemischte Hyperaemie (konjunktival und ziliar zugleich)



Klassifizierung der bulbären Bindehaut-Injektionen

Klassifizierung der bulbären Bindehaut-Injektion				
0	1	2	3	4
ohne Befund	einzelne Injektionen	leichte diffuse Injektionen	starke lokale Injektionen	starke diffuse Injektionen

Tab. 10:
Klassifizierung der bulbären Bindehaut-Injektionen

Die Bindehaut enthält kleinere Blutgefäße und Kapillare, die bei einer Bindehautentzündung u.a. für die auffällige Rötung sorgen. Die nur oberflächlich liegenden Bindehautgefäße lassen sich von den tiefer liegenden skleralen Gefäßen unterscheiden, da sie bei einer Verschiebung der unteren Lidkante durch leichten Druck mit dem Finger des Untersuchers beweglicher erscheinen. Eine Rötung der Bindehaut kann vielerlei Ursachen haben, wie z. B. trockene Augen, und vor allem Bindehautentzündungen .

Entzündungen der Bindehaut können isoliert, oder kombiniert mit einer Entzündung benachbarter Strukturen (z. B. Hornhautentzündung) oder als Folge einer Allgemeinerkrankung (Virusgrippe, Heuschnupfen u. a.) auftreten. Sie gehen meist mit Schwellungen, aber auch mit Sekretion einher. Bei starker Ausprägung kommt es häufig zu Schmerzen und Lichtempfindlichkeit (Photophobie), die einen Lidkrampf (Blepharospasmus) auslösen können. Sowohl Menge als auch Zusammensetzung der Bindehautsekretion geben wertvolle Hinweise über die Art der Entzündung. So lässt wässrige Sekretion häufig auf virale Ursachen schließen, zähflüssig-eitrig hingegen auf bakterielle.

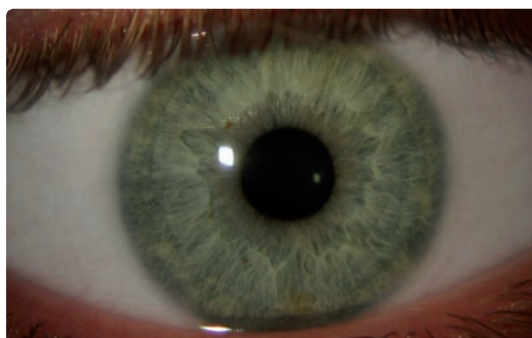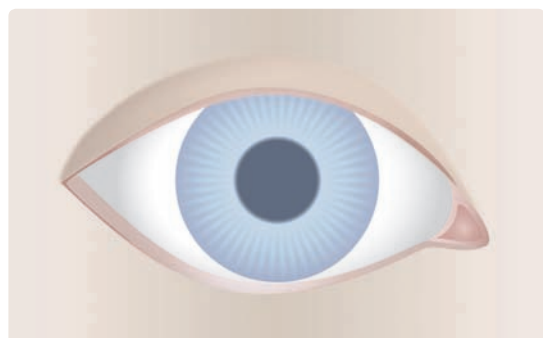


Abb. 62:
Grad 0 (schematisch)

Abb. 63:
Bindehaut Grad 0

Abb. 64:
Grad 1 (schematisch)
einzelne Injektionen

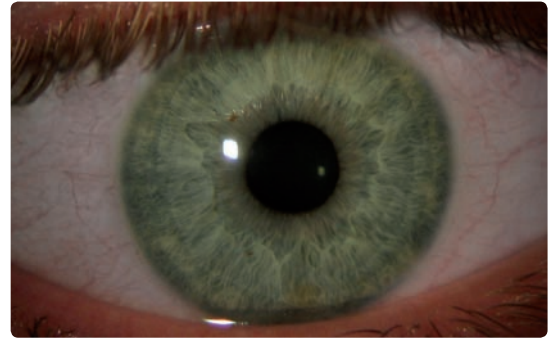
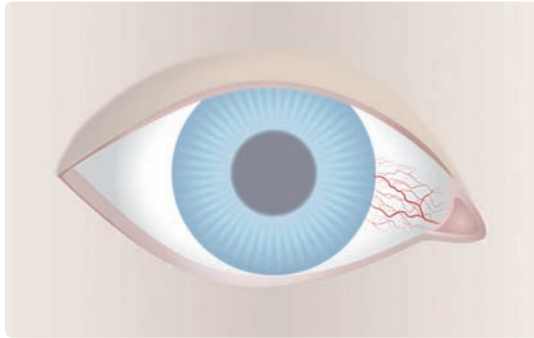


Abb. 65:
Einzelne Injektionen

Abb. 66:
Grad 2 (schematisch)

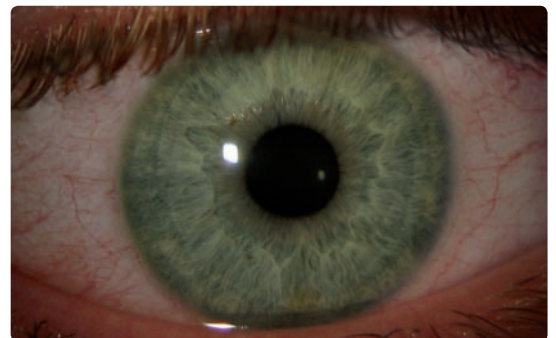
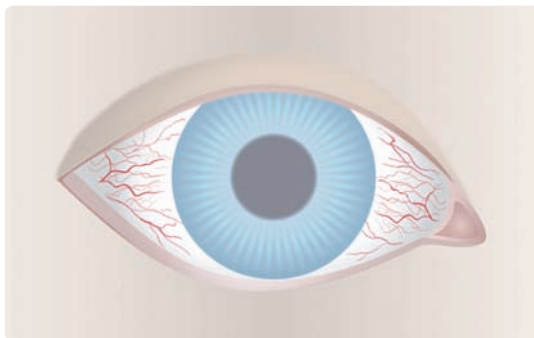


Abb. 67:
Leichte diffuse Injektionen

Abb. 68:
Grad 3 (schematisch)
3 Uhr/9 Uhr-Rötung in Folge
von Austrocknung; oft beglei-
tet mit 3 Uhr/9 Uhr Stippung

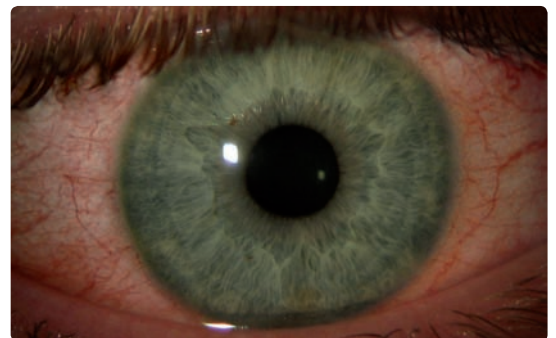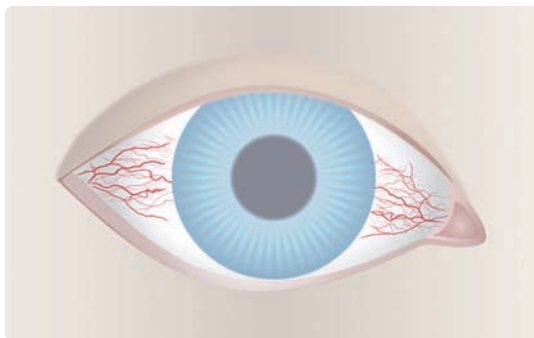


Abb. 69:
starke lokale Injektionen

Abb. 70:
Grad 4 (schematisch)

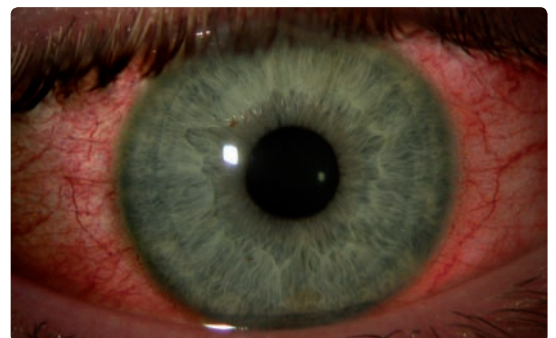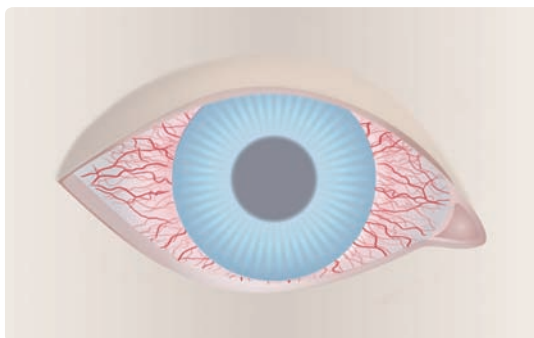


Abb. 71:
Starke diffuse Injektionen

4.2 Papillen

Papillen sind polygonale Vorwölbungen der Bindehaut, in deren Mitte sich ein Gefäßbäumchen befindet. Sie erscheinen vorwiegend in der oberen tarsalen Bindehaut und sind typisch bei allergischer Bindehautentzündung. Weiterhin können sie miteinander verschmelzen und Riesenpapillen bilden. Auch bei bakteriellen Bindehautentzündungen können Papillen entstehen.

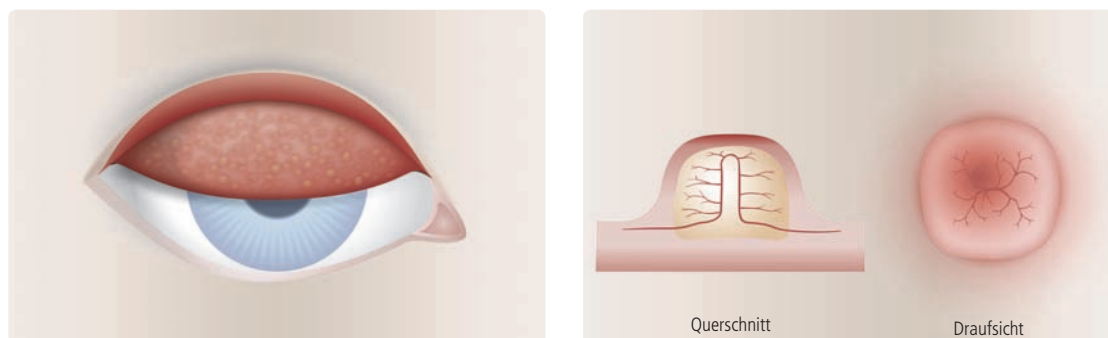


Abb. 72:
Ektropioniertes Oberlid mit
Papillen (schematisch)

Abb. 73:
Papillen mit zentralem
Blutgefäß (schematisch)

4.3 Follikel

Follikel sind Ansammlungen von weißen Blutkörperchen im Unterlid, in deren Mitte sich kein Blutgefäß befindet. Diese Lymphknötchen bilden sich meist in der unteren Fornix und werden häufig durch Viren oder toxische Substanzen verursacht. Kontaktlinsen sind in solchen Fällen kontraindiziert.

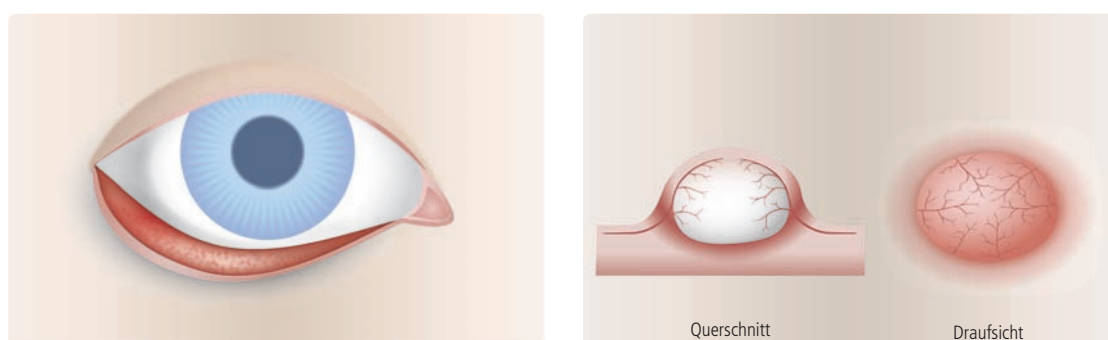


Abb. 74:
Ektropioniertes Unterlid mit
Folikeln (schematisch)

Abb. 75:
Follikel mit Gefäßstruktur im
Rand-bereich (schematisch)

Klassifizierung der tarsalen Bindehaut

Klassifizierung der tarsalen Bindehaut				
0	1	2	3	4
Ohne Befund	Leicht rötliche Erscheinung	Einzelne Injektionen/Papillen (< 0,3 mm), einzelne Follikel	Leichte diffuse Injektionen/viele Papillen (0,3–1,0 mm)	Starke Injektionen/ ausgeprägte Papillen (> 1,0 mm)

Tab. 11:
Klassifizierung der tarsalen Bindehaut

Ektropionieren:

Das Auswärtsdrehen der Lider (Ektropionieren) zur Beurteilung der lidinnenseitigen Bindehaut und der oberen und unteren Bindehautumschlagfalte (Fornix conjunctivae) gehört zu jeder gründlichen Liduntersuchung. Während die untere Umschlagfalte lediglich durch leichten Druck auf die äußere untere Lidkante sichtbar gemacht werden kann, erfordert das Ektropionieren des Oberlides etwas Übung: Dazu den Klient nach unten schauen lassen und das Oberlid an der Wimpernreihe festhalten, ein geeigneten Gegenstand (z. B. Wattestäbchen) von temporal außen in die Nähe der Umschlagfalte legen und Lid an den Wimpern um diesen Gegenstand herum nach oben klappen. Gleichzeitig mit dem Stäbchen leicht nach unten drücken. Bei der Klassifikation des ektropionierten Oberlides sind die betroffenen Zonen (vgl. Klassifizierungsschlüssel – Einteilung tarsale Bindehaut) zu beobachten.

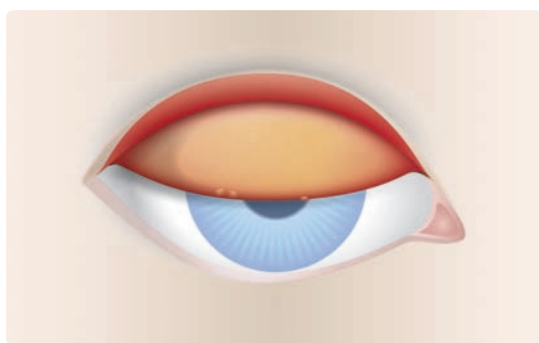


Abb. 76:
Grad 0 (schematisch)
evtl. Randpapillen
(Junctionale papillae)

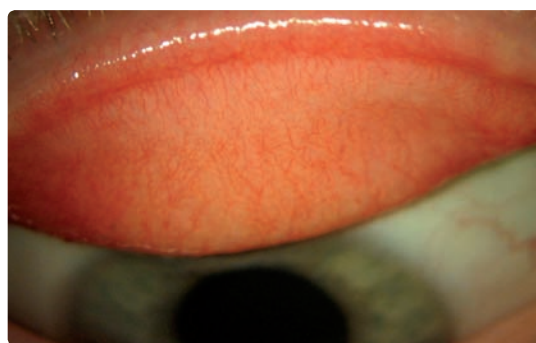


Abb. 77:
Tarsale Bindehaut o. B.

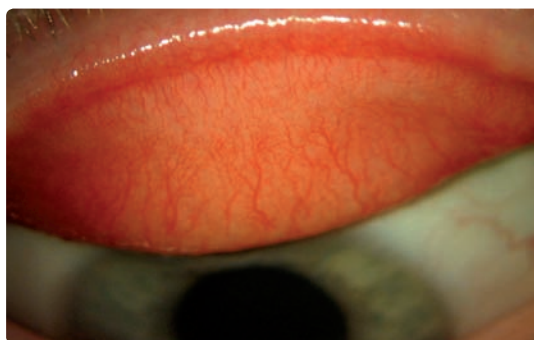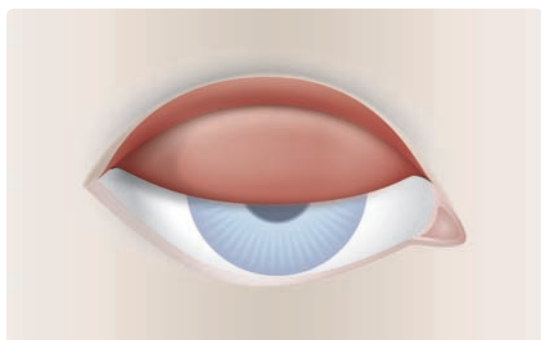


Abb. 78:
Grad 1 (schematisch)
leicht rötliche Erscheinung

Abb. 79:
Tarsale Bindehaut mit leichter
Rötung

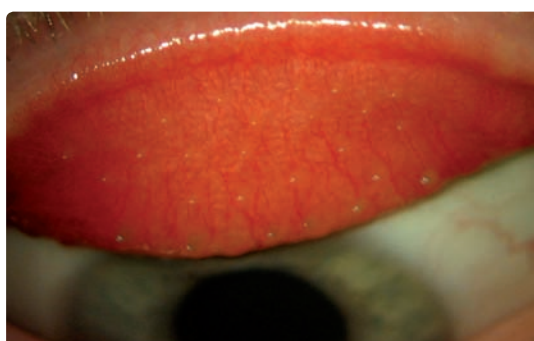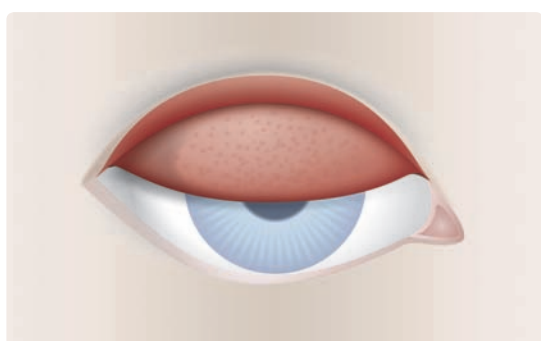


Abb. 80:
Grad 2 (schematisch)
einzelne Micropapillen
($< 0,3$ mm)

Abb. 81:
Einzelne Injektionen, viele
Papillen $< 0,3$ mm,
einzelne Follikel

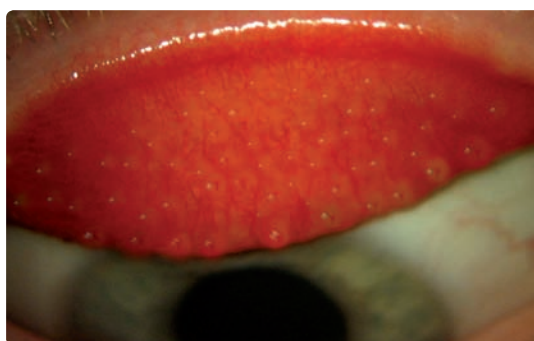
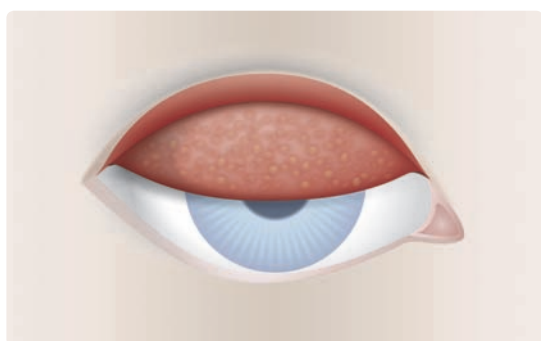


Abb. 82:
Grad 3 (schematisch)
viele Macropapillen
($0,3 - 1,0$ mm)

Abb. 83:
Leichte diffuse Injektionen,
viele Papillen
($0,3 - 1,0$ mm)

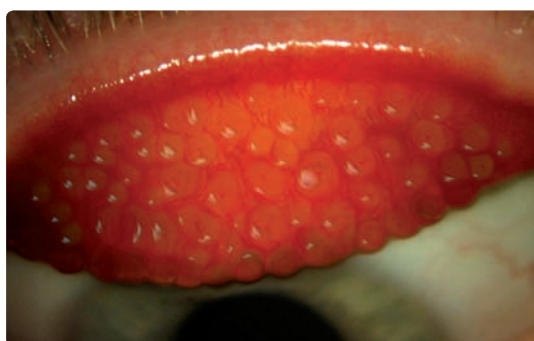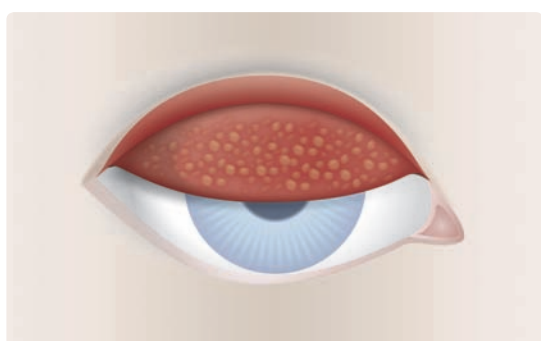


Abb. 84:
Grad 4 (schematisch)
CLIPC, GPC
(Papillen $> 1,0$ mm)

Abb. 85:
Papillen > 1 mm

L

- Lederhaut 51, **52**
- Lider 51, 57
 - Anatomie 52
 - Funktion 52
- Lidhautentzündung allergisch s. Kontaktekzem
- Lidrandentzündung s. Blepharitis **54ff**
- Lidränder 25, 51,
- Lidschlag inkomplett **56**
- Lidspaltenfleck **69**
- Limbus 77
- Linse 124
- LIPCOF = Lidkantenparallele Conjunktivalfalten 27, **39**, 42, 48, 49
- Lipid 147
- Lipidablagerungen **138**
- Lipidschicht 25, 33, 38, 138
- Luftblasendellen 87
- LWE 41
- Lysozym 26, 107, 139

M

- Medikamente 141
 - Einnahme 45
- Meibom'sche Drüsen 25, 38, 52, 53, 57, 138
- Metalleinlagerung 141, **144**
- Mikroorganismen 44, 91, 103, 107, 111, 137, 141
 - Bakterien 112
 - Pilze 112, **143**
 - Viren 61, 66, 112
- Mikrozysten 77, 92, 93
 - epitheliale 92
- Mucin 47
- Mucinablagerungen **140**
- Mucin Balls 88
- Mucinphase 33
- Mucinschicht 25, 26, 33

N

- Nachbetreuungsprotokoll **150ff**
- Naevi s. Pigmentflecken 57, **71**
- Narben 114
 - bei Keratokonus **117**
 - bei Keratoplastik nach Keratokonus 118
 - nach Keratoconjunctivitis epidemica **115**

nach Trauma **116**

Neovaskularisationen 77, **100**, **102**, 137

NIBUT = Non Invasive Break Up Time 27, **35**, 36, 38, 49, 56

NIDUT = Non Invasive Drying Up Time 35

NIK-BUT = Non Invasive Keratograph Break Up Time 36

O

Ödem **95**

Ophthalmometertestmarken 35, 99

Optische Scheibe 75, 78

Optischer Schnitt 75, 78

Osmolarität 27, 30

P

Papillen **61**

Parallelepiped 75, 123

pH-Wert 26, 44, 121

Pigmentdispersionsglaukom 122, 123

Pigmentflecken d. Bindehaut 57, **71**, 134

Pigmentgranula 122

Pinguecula s. Lidspaltenfleck 57, **69**

Polymegatismus **120**

Polymorphismus **120**

Präzipitate s. Hornhaurückflächenbeschläge 122, 123

Proteine 122, 124, 137

 Ablagerungen 139

 denaturiert 65

Pterygium s. Flügelfell 57, **70**

Punctum Plug 49

R

Regenbogenhaut s. Iris

Retinopathie diabetische 131

Rubeosis iridis 131

S

Sauerstoffmangel 92, 97, 100

Schaumbildung Tränenmeniskus 53

Schirmer-Test 27, 28, 49

SEAL = Superior Epithelial Arcuate Lesions **90**

Sekretion 64

SICS 86

Sklerotische Streuung 76

Smith Vorderkammermessung **127ff**

Spaltlampentechnik 23

Sphärische Rückflächen-Geometrie 169
Stippen 34, 55, 56, 77, **80**, 111
 3 Uhr/9 Uhr 67, **81**
 diffuse 85
 lokale bei Austrocknung 82
 Klassifizierung 80
 oberflächlich, diffuse **83**
 periphere 81
 tiefe, diffuse
 zentrale 81, 84
Striae 95, **97ff**
Stroma 66, 74, 77, **95**, 98, 103, 119
 Ödem 92, **99**, 119
Synechien 107, 131, 134

T

TAZ = Tränenfilmaufreißzeit s. BUT 27, **33**,
Tränendrüsen 26, 28, 45, 52,
Tränenfilm 24, 52, 57, 77, 137
 Aufbau 25
 Aufgaben 27
 Funktion 25
 Zusammensetzung 26
Tränenfilmanalyse
Tränenmeniskus 24, 27, 29, 31, 35, 36, 49
Trockenes Auge 28, 29, 39, 42, 48, 49, **50**, 59, 68
Tyndall-Effekt 124

U

Ulcera 77
Ulkus 103, 107
Umschlagfalte 57
Upper Lid Margin Epitheliopathie (ULMS) 41

V

Vakuolen 77, 92, **93**
Van Hericks Methode **125ff**
Vaskularisationen **100**
Verdünnungstest 27, 30
Verfärbungen der Kontaktlinse 141, **142**
Viren 61, 66, 112
Viskosität 37, 44
Vorderer Augenabschnitt 51
Vorderkammer 75, 113, 121, **124**
 Anatomie 124

Inspektion 125

Messung 127ff

Reiz 106, 107

W

Wässrige Schicht 25, 26

Weißfeld 76

Wimper 51

Z

Ziliarkörper 51

Zonulafasern 51